

# CASO CLÍNICO: RECUPERAÇÃO DA AUTOESTIMA EM PACIENTES COM FLUOROSE DENTÁRIA

Andreza Gonçalves Rodrigues<sup>1</sup>, Jeniffer Daiane Rocha<sup>2</sup>

Recebido em: 02.09.2022

Aprovado em: 15.12.2022

**Resumo:** Esse trabalho se trata de um caso clínico realizado na clínica escola da FAMIG - Faculdade Minas Gerais, com o intuito de promover atendimento digno e humanitário as pessoas de baixa renda que se cadastraram para os atendimentos odontológicos. A paciente chegou com a queixa principal da estética dos dentes incisivos, com o decorrer da anamnese e avaliação clínica foi identificado lesões cáries, restaurações insatisfatórias, perda óssea, lesão periapical e fluorose dentária. A grande parte da população busca por estética e elevação da autoestima, sendo atrás dos clareamentos, facetas e outros, esquecendo o fundamental que seria a saúde bucal em geral, como uma identificação de uma gengivite, remoção de cálculos dentários e biofilme dental com uma profilaxia completa, tratamento de lesões cáries, tratamentos endodônticos e até mesmo o diagnóstico de uma fluorose dentária. O resultado final foi satisfatório perante o atendimento clínico e as expectativas da paciente.

**Palavras-chave:** atendimento digno; elevação da autoestima; fluorose; doenças periodontais.

*Clinical case: recovery of self-esteem in patients with dental fluorosis*

<sup>1</sup> Discente do curso de Odontologia da Faculdade Minas Gerais (FAMIG).

<sup>2</sup> Discente do curso de Odontologia da Faculdade Minas Gerais (FAMIG).

**Abstract:** This work is a clinical case carried out at the school clinic of FAMIG - Faculdade Minas Gerais, with the aim of promoting dignified and humanitarian care to low-income people who registered for dental care. The patient arrived with the main complaint of the aesthetics of the incisor teeth, during the anamnesis and clinical evaluation, carious lesions, unsatisfactory restorations, bone loss, periapical lesion and dental fluorosis were identified. A large part of the population seeks aesthetics and self-esteem elevation, being behind whitening, veneers and others, forgetting the fundamental that would be oral health in general, such as an identification of gingivitis, removal of dental calculus and dental biofilm with a prophylaxis. complete treatment, treatment of carious lesions, endodontic treatments and even the diagnosis of dental fluorosis. The final result was satisfactory in terms of clinical care and patient expectations.

**Keywords:** decent service; elevation of self-esteem; fluorosis; periodontal diseases.

## 1 INTRODUÇÃO

Ao passar dos anos a odontologia se modernizou e conseguiu abranger grande parte da população mais carente, sendo ela de classes sociais desprivilegiadas que precisam da assistência pública ou entidades particulares. Mesmo o mais carente tem direito ao atendimento digno e humanitário, sendo ele para trazer saúde e restabelecer a auto estima, nesse sentido é essencial que os profissionais saibam conduzir o atendimento de forma que se descubra qual a necessidade daquele paciente em individual pois a longevidade dos tratamentos restauradores se dá a partir de um diagnóstico correto, um planejamento adequado e a junção das ações terapêuticas (FRADEANI et al., 2006).

A fluorose é uma alteração presente no esmalte dentário, que está interligada com o excesso de ingestão do flúor na época da formação dos germes dentários, tais alterações trazem desarmonia na estética, provocando distúrbios

de autoaceitação, repercutindo negativamente na autoestima da pessoa (DENBESTEN, 1996). Portanto a odontologia assume um papel de destaque para restabelecer um sorriso atrativo e agradável ao paciente, sendo assim o profissional deve perceber a preocupação do seu paciente e ajudá-lo a passar pela experiência e transformação com tranquilidade, pois um sorriso saudável e atrativo é o desejo de todos os indivíduos que vive em sociedade.

## **2 CASO CLÍNICO**

### **2.1 Anamnese**

Paciente L.C.A, 28 anos, sexo feminino, feoderma, compareceu à clínica escola da FAMIG – Faculdade Minas Gerais, no primeiro semestre de 2022, queixando-se da estética dos seus dentes anteriores. Durante a realização da anamnese, a paciente relatou que estava em atendimento odontológico em outro lugar, mas não estava gostando do atendimento, e decidiu buscar a clínica escola a partir da indicação de uma aluna. A paciente declarou sofrer de ansiedade, e ter muito medo de dentista, com isso todos os atendimentos dela tiveram que ser com calma, respeito pelo seu medo e conversando, explicando todo o atendimento do dia, pois a confiança dela sempre se perdia quando a mesma via os instrumentais. Paciente com histórico pessoal sem nenhuma alteração sistêmica, atualmente não está em acompanhamento médico, fazendo o uso somente de anticoncepcional injetável. A mesma relatou que possui histórico familiar de hipertensão e diabetes entre o pai e avó.

No exame físico extraoral a pressão arterial da paciente estava em 110x80 mmHg, com a face normal, sem edema presente, linfonodos não palpáveis, sem alteração na ATM. No exame físico intraoral observou-se os lábios normais, com gengivas alteradas com coloração avermelhada e com algumas regiões do rebordo alveolar demasiadas, as demais regiões como palato, orofaringe, língua, soalho oral, mucosa jugal e secreção salivar normais sem nenhuma alteração clínica, e dentes alterados.

Figura 1 - Perfil facial da paciente



Fonte: Elaborado pelas autoras (2022).<sup>3</sup>

## 2.2 Exame complementar

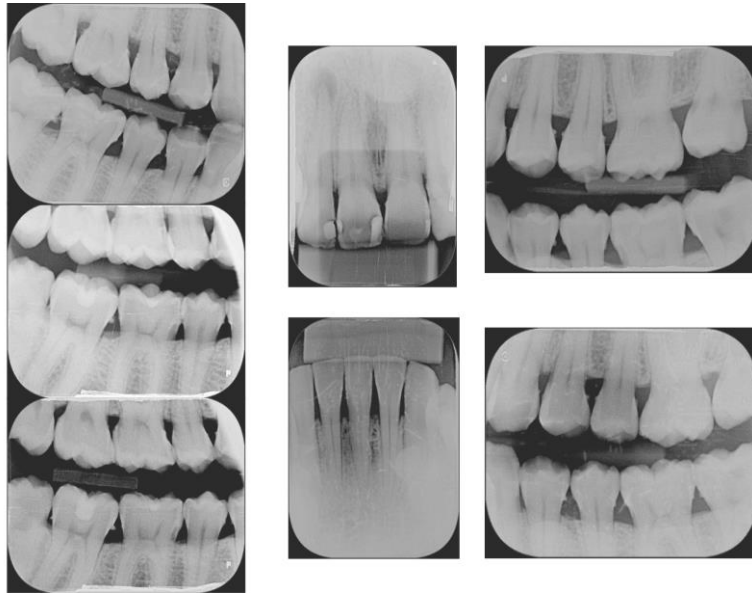
Radiografia periapical dos dentes 12,11,21,22 e 41,42,31,32,33.

Radiografia interproximal (bite-wing) dos dentes 18,17,16,15,14,13, 48,47,46,45,27,26,25,24, 37,36,35,34,33.

---

<sup>3</sup> Todas as fotografias foram autorizadas pela paciente.

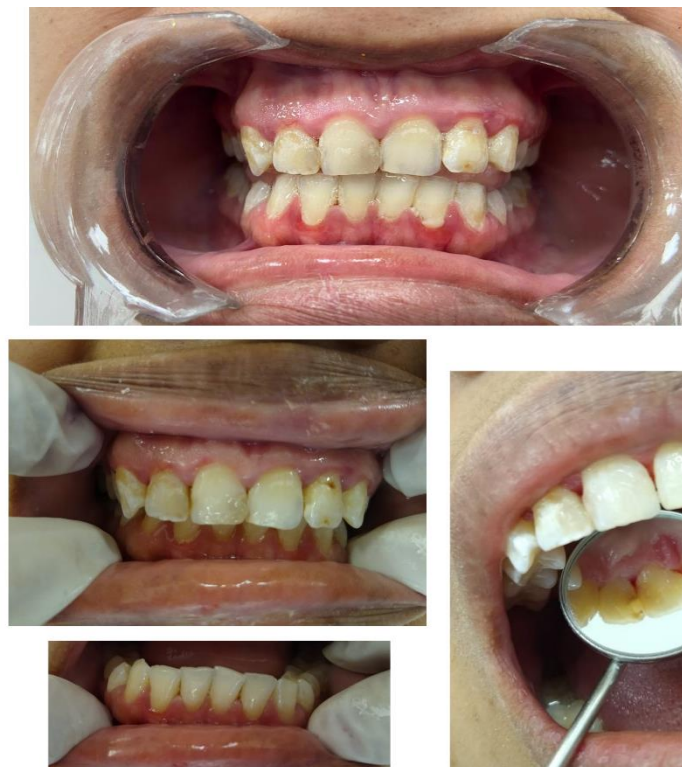Figura 2 - Radiografia realizada na clínica escola da FAMIG – Faculdade Minas Gerais.



Fonte: Elaborado pelas autoras (2022).

Fotos da cavidade oral da paciente quando chegou ao primeiro atendimento:

Figura 3 - Cavidade oral da paciente



Fonte: Elaborado pelas autoras (2022).

## 2.3 Alterações clínicas encontradas

Tabela 1 - Alterações clínicas encontradas

Dente/Região	Alterações clínicas encontradas
18	Hígido
17	Hígido, com sulco escurecido
16	Hígido
15	Hígido
14	Hígido, com erosão na palatina
13	Hígido, com erosão na palatina
12	Restauração insatisfatória em RC, CL III na mesial, com lesão periapical
11	Restauração insatisfatória em RC, CL III na distal e CL IV na mesial
21	Lesão cariosa CL III na distal e CL III na mesial
22	Lesão cariosa CL V, CL III na mesial e CL I na incisal
23	Hígido, com erosão na palatina
24	Hígido, com erosão na palatina
25	Hígido
26	Hígido
27	Hígido
28	Ausente
38	Ausente
37	Lesão cariosa CL I na vestibular
36	Restauração insatisfatória em RC, CL I na vestibular
35	Hígido
34	Hígido, com erosão na lingual
33	Hígido, com erosão na lingual
32	Hígido
31	Hígido
41	Hígido

42	Hígido
43	Hígido, com erosão na lingual
44	Hígido, com erosão na lingual
45	Hígido
46	Hígido
47	Hígido
48	Semi-incluso

Fonte: Elaborado pelas autoras (2022).

## 2.4 Levantamento das necessidades

Ao realizar o exame clínico dente a dente, juntamente com os exames complementares constatou-se que a paciente possuía a dentição permanente completa e foram encontradas manchas esbranquiçadas opacas e acastanhadas presente na superfície vestibular na maioria dos dentes, sendo analisada e identificada como fluorose dentária. Foram identificadas também restaurações insatisfatórias em resina composta nos dentes 11,12,37 e 36, lesões cariosas nos dentes 12,11,21,22 e 36, Perda óssea nos dentes 32,31,41 e 42, erosões nos dentes 13,14,23 e 24 pelo atrito dos dentes e lesão perirradicular do dente 12.

## 2.5 Planejamento integral

### 2.5.1 Urgência e Emergência

A paciente não apresentava nenhuma urgência ou emergência, sem presença de dor ou sangramento.

### 2.5.2 Adequação do meio bucal

Profilaxia com raspagem supra gengival, polimento coronário, orientação de higiene oral, sendo escovação e utilização correta do fio dental para controle de placas bacterianas.

### **2.5.3 Fase reabilitadora**

Remoção das lesões cariosas nos dentes 12,11,21 e 22.

Troca das restaurações insatisfatórias em resina composta nos dentes 11,12,37 e 36

Encaminhamento para tratamento endodôntico, confecção de pino intracanal e restauração indireta do dente 12.

### **2.5.4 Manutenção Preventiva**

Acompanhamento com consultas periódicas, através de exames clínicos, exames complementares e controle da higiene através da profilaxia, pois a paciente tem alto risco de desenvolver cáries, visto que a escovação e utilização de fio dental é ineficiente, com isso a indicação de retorno a cada três meses para avaliação dos hábitos higiênicos.

## **2.6 Procedimentos executados**

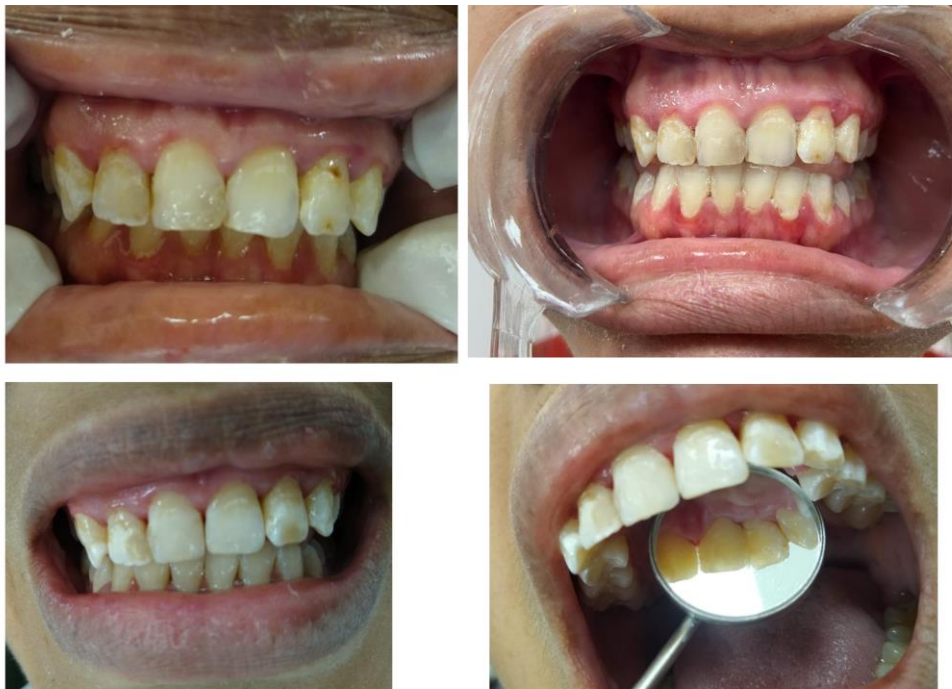Primeiramente foi realizado a adequação do meio bucal, sendo executados quatro profilaxias com raspagem supra gengival utilizando as curetas Gracey e MacCall, pois a paciente apresentava cálculo dental, contia placas bacterianas e gengivite localizada com foco nos dentes 32,31,41,42, foi realizado também polimento coronário com o auxílio das taças de borracha e escova de Robson e aplicação tópica de flúor.

Na fase reabilitadora realizamos as remoções das lesões cariosas e a troca das resinas insatisfatórias dos dentes 11,21,22,36 sendo utilizado sempre anestesia para conter qualquer tipo de dor que possa remeter ao medo da paciente, utilizado a solução anestésica, lidocaína 2% + epinefrina 1:100.000, profilaxia do elemento, escolha da cor, isolamento absoluto, e abertura das cavidades com as brocas esféricas diamantada 1012,1014,1016, remoção manual com colher de dentina, e quando necessário a utilização da broca 1111FF para fazer o bisel, logo após a remoção das lesões cariosa, foi realizado a limpeza da cavidade com ácido fosfórico 37%, sendo 30 segundos em esmalte e 15 segundos



em dentina, secagem do esmalte com jato de ar e a dentina com papel absorvente, completamos com o sistema adesivo universal sendo utilizado duas camadas sendo friccionado e jogando o jato de ar para o espalhamento, deixando evaporar o solvente e logo em seguida repeti o processo e fotoativar por 20 segundos, já a reconstrução da anatomia dos dentes foram utilizadas as resinas compostas Llis DA2, Opallis EA1 e Forma translúcida, sendo aplicadas com incrementos pequenos para melhor adaptação e fotoativação de 20 segundos cada incremento, para o acabamento e polimento utilizamos a broca 2135FF, discos abrasivos e as taças de borrachas seguindo a necessidade de cada dente.

Figura 4 - Fotos mostrando a aparência do antes e depois das restaurações realizadas



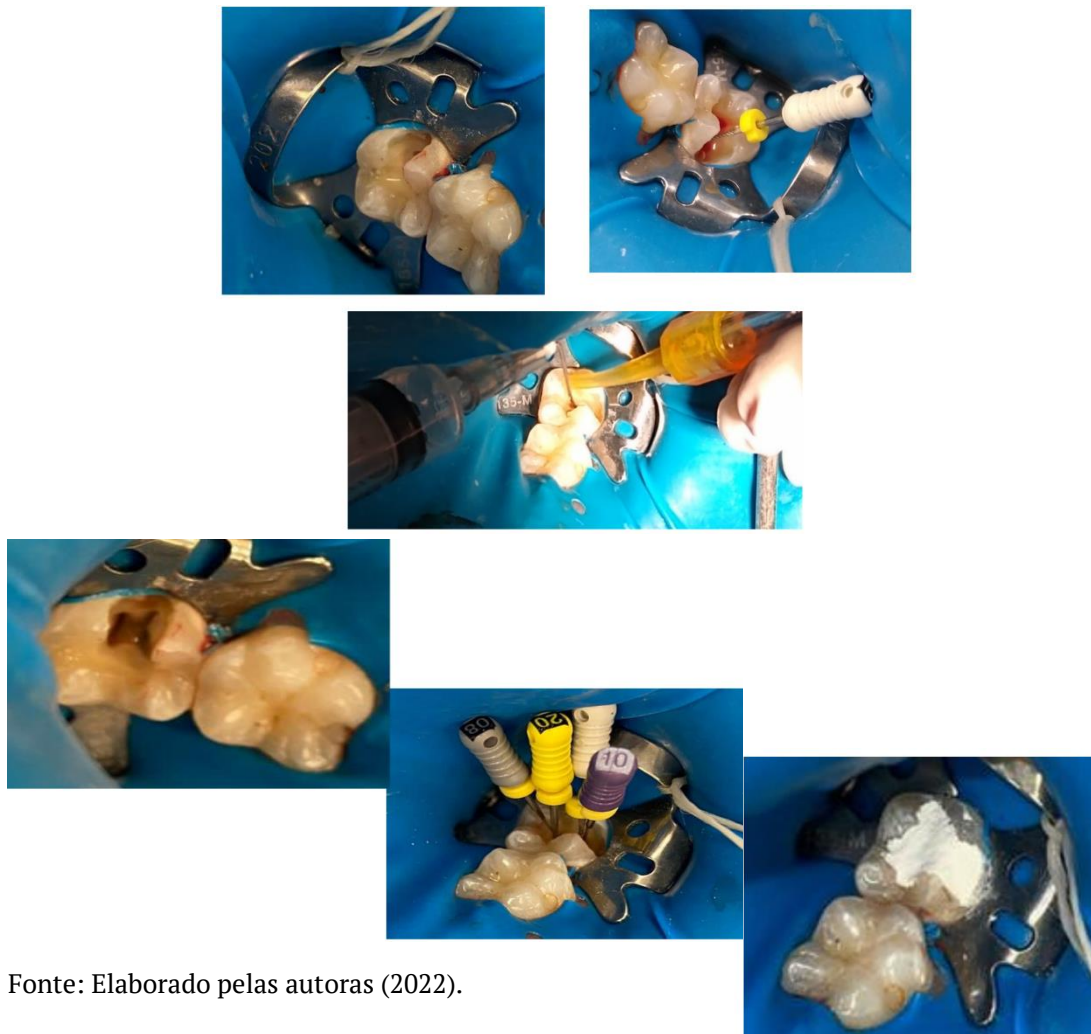
Fonte: Elaborado pelas autoras (2022).

## 2.7 Intercorrência

No dente 37, foi proposto no plano de tratamento, baseado na avaliação clínica e radiografia uma restauração classe I na vestibular, porém quando foi executado a remoção do tecido cariado notamos a cavidade profunda e a paciente mesmo anestesiada relatou dor e logo em seguida a exposição pulpar aconteceu, pois ainda não havia ocorrido a remoção total da dentina cariada, perante a

intercorrência foi necessário a pulpectomia do elemento 37, utilizando a técnica anestésica intra-pulpar com a solução anestésica, lidocaína 2% + epinefrina 1:100.000, a abertura total da cavidade através da broca 1016, para encontra os conduto que seria três porém fomos surpreendidas com quatro condutos, utilizamos as limas 08, 10, 15, 20 e 25 para a remoção total da polpa coronária, sempre fazendo a irrigação com auxílio de uma seringa com clorexidina a 2,0%, realizamos a secagem / hemostasia por compressão com pedaços de algodão estéril, utilizamos um outro pedaço pequeno de algodão estéril embebecido com eugenol sobre a embocadura do canal radicular e fechamos com cimento obturador provisório. Medicamos a paciente com nimesulida 100mg, sendo 01 comprimido a cada 12 horas, durante 5 dias em caso de dor, e encaminhamos para o tratamento endodôntico.

Figura 5 - Passo a passo da pulpectomia



Fonte: Elaborado pelas autoras (2022).

## 2.8 Resultado final

Paciente foi encaminhada para o tratamento endodôntico dos dentes 12 e 37, a mesma agora segue em estágio de acompanhamento, a mesma apresentou satisfação nos resultados obtidos em função do restabelecimento da estética, e disse “Não sorria mostrando os dentes para as fotos e agora já posso me sentir melhor, não quero para ser atendida por vocês”.

Figura 6 – Resultado final



Fonte: Elaborado pelas autoras (2022).

## 3 DISCUSSÃO

A fluorose é uma alteração que ocorre no esmalte dentário definida pelo excesso de flúor no organismo, sendo assim um efeito colateral consequente do uso crônico de flúor, sendo o maior risco durante os três anos de vida. Entre todos os autores que publicaram artigos científicos relacionados ao tema, podemos vê que o consenso entre a fluorose tem os mesmos embasamentos, sendo um deles que a fluorose dentária se inicia durante o processo de formação do germe dentário (Denbesten, 1999; Fejerskov, 1994; Touati et al, 2000).

A fluorose pode manifesta com intensidades diferente de acordo com a quantidade de flúor que a pessoas foi exposta quando ocorria a formação dos germes dentários, após a erupção dos mesmos, podem conter regiões brancas calcárias, pigmentação ou até fraturas dental, podendo fazer com que a anatomia original seja perdida (Carvalho RB et al, 2011), e apresentando linhas brancas finas até o seu comprometimento de toda superfície dental (Denbesten, 1996).

O abastecimento público das águas fluoretadas é um dos métodos preventivos para evitar a cárie dentária, sendo um meio de distribuição mais amplo, de baixo custo, melhor adesão da população, maior equidade e grande efetividade (Yeung CA, 2008). Mas por trás dele deve-se ter cuidados, pois se não ocorrer dentro dos padrões pode causar problemas ao organismo, entre eles a fluorose dentária em pessoas que ingerem a água de abastecimento público na época de formação dos germes dentais.

Em 1988 no Brasil aconteceu a distribuição de cremes dentais fluoretados, sendo estabelecido um limite mínimo de 600 ppm para cada creme dental ser considerado fluoretado de acordo com a portaria nº 22 do Ministério da Saúde (Brasil, 1989). Com o passar dos anos a oferta de creme dentais fluoretados no Brasil cresceu e corresponde a mais de 98%, Entre eles destacamos o consumo dos cremes dentais infantis contendo uma concentração de 1000 a 1500 ppm de fluoretos, com características apelativas em relação a sabor e cor, com isso influenciando a ingestão do mesmo pela criança, ocasionando possíveis aparecimento de manchas referentes a fluorose, quando não supervisionada pelos responsáveis (Lima et al, 2001). Ainda hoje há muita falta de conhecimento da população a respeito do uso equilibrado do flúor, os responsáveis sabem sobre o benefício do flúor, porém não conhecem as fontes de flúor e os seus efeitos prejudiciais como a fluorose dentária (Campos DL et al, 1998).

Em uma análise de incidência da fluorose dentária no mundo, os resultados variam de acordo com a população analisada entre esses países analisados, as crianças canadenses tiveram prevalência de 60,0% (Clark DC et al,

1993), no EUA 26,0% (Griffin SO et al, 2002), Na China ocorreu uma variação de 6,2% a 96,6% na presença de fluorose dentária nas crianças em localidades diferentes no país (Ruan JP et al, 2005). Já no Brasil temos uma pesquisa realizada em Brasília com um índice de 14,6% de prevalência de fluorose dentária em crianças (Campos DL et al, 1998), já outra pesquisa temos a cidade do Rio de Janeiro com 7,9% de prevalência. Em Belo Horizonte, registrou um aumento de 5,7%, sendo de 25,5% para 31,2% entre os anos 1993 e 1998 respectivamente nos índices de prevalência (Martins CC et al, 2003).

A fluorose dentária compromete a aparência do sorriso das pessoas esteticamente e traz constrangimento, impedindo o sorriso (Chankanka et al, 2010). A aparência nos dias de hoje tem uma função social e psicológica na vida das pessoas e nos relacionamentos interpessoais, tornando na adolescência uma fase onde a estética tem mais relevância (Vallittu et al 1996).

Para o tratamento da Fluorose dentária a literatura relata, algumas formas que são eficazes para o tratamento em casos de fluorose, sendo eles técnicas mais invasivas como coroas protéticas, facetas estéticas, e menos invasivos como a técnica de microabrasão do esmalte juntamente com o clareamento dental (Pinto, et al 2009).

Com bases nos artigos científicos podemos comparar as evidências presentes na paciente com os estudos sobre a fluorose dentária, e identificamos os pontos característicos presente nos dentes superiores e inferiores localizadas nas vestibulares, entre os terços cervical, médio e incisal dos elementos dentários, sendo elas manchas branca opacas, combina com porosidade. A paciente relata ter a percepção visual das manchas desde muito nova, sendo assim seu maior incômodo em relação a estética.

O caso apresentado mostra diversas demandas repercutindo em um prejuízo estético, porém foi estabelecido um plano de tratamento em concordância com os anseios e a realidade da paciente, sendo apresentado algumas alternativas preconizadas para o tratamento da fluorose dentária,

porém como a paciente apresentava muitas lesões cáries nos dentes mais afetados pela fluorose sendo eles os incisivos superiores e que causavam grande insatisfação à paciente, a conduta clínica foi fazer as remoções das lesões cáries e assim realizar a estabilização da cor por meio as resinas compostas, sendo uma resolutive que agradou a paciente tanto esteticamente quanto em relação ao processo saúde-doença.

#### **4 CONCLUSÃO**

O presente caso clínico apresentado alcançou resultados satisfatórios, em todos os procedimentos executados, em relação à fluorose dentária da paciente observou-se que a técnica empregada foi simples de baixo custo em relação aos outros tratamentos preconizados e mostrou-se eficiente no restabelecimento funcional e estético, ressaltando que foi devolvido a paciente saúde e bem-estar sendo imprescindível que o profissional avalie as melhores possibilidades de tratamento de forma conservadora e integrada levando em consideração as individualidades de cada paciente.

#### **REFERÊNCIAS**

Brasil. Ministério da Saúde. Portaria nº 22/SNVS de dezembro de 1989: define normas para registro e controle de enxaguatórios bucais com flúor para uso diário e de dentifrícios com flúor. Diário Oficial da União 1989; 22 dez.

Campos DL, Farias DG, Toledo AO, Bezerra ACB. Prevalência de fluorose dentária em escolares de Brasília - Distrito Federal. Rev Odontol Univ São Paulo. 1998;12(3):225-30.

Carvalho RB, Medeiros UB, Santos KT, Pacheco Filho AC. Influência de diferentes concentrações de flúor na água em indicadores epidemiológicos de saúde/doença bucal. Cien Saude Colet. 2011;6(8):3509-18.

Chankanka O, Levy SM, Warren JJ, Chalmers JM. A literature review of aesthetic perceptions of dental fluorosis and relationships with psychosocial aspects/oral health-related quality of life. Community Dent Oral Epidemiol. 2010;38(2):97-109.

Clark DC, Hann HJ, Williamson MF, Berkowitz J. Aesthetic concerns of children and parents in relation to different classifications of the Tooth Surface Index of Fluorosis. *Community Dent Oral Epidemiol.* 1993;21(6):360-4.

Denbesten P, Li W. Chronic fluoride toxicity: dental fluorosis. *Monogr Oral Sci.* 2011; 22:81-96

Griffin SO, Beltrán ED, Lockwood SA, Barker LK. Esthetically objectionable fluorosis attributable to water fluoridation. *Community Dent Oral Epidemiol.* 2002;30(3):199-209.

Lima YBO, Cury JA. Ingestão de flúor por crianças pela água e por dentifrícios. *Rev Saude Publica* 2001; 35(6):576-581.

Martins CC, Pinheiro NR, Paiva SM. Ocorrência de fluorose dentária em Belo Horizonte: avaliação de cinco anos. *Rev Pos-Grad.* 2003;10(2):156-62.

Ruan JP, Wang ZL, Yang ZQ, Bårdsen A, Åstrøm AN, Bjorvant K. Dental fluorosis in primary teeth: a study in rural schoolchildren in Shaanxi Province, China. *Int J Paediatr Dent.* 2005;15(6):412-9.

Vallittu PK, Vallittu ASJ, Lassila VP. Dental aesthetics: a survey of attitudes in different groups of patients. *J Dent.* 1996;24(5):335-8.

Yeung CA. A systematic review of the efficacy and safety of fluoridation. *Evid Based Dent* 2008; 9:39-43